

ARTICOL DE CERCETARE

RESEARCH ARTICLE

## Eficiența rezecției transuretrale en-bloc cu laser thulium a cancerului vezicii urinare non-muscular invaziv

## The efficiency of thulium laser en-bloc transurethral resection of non-muscular-invasive bladder tumors

Ivan Vladanov<sup>1†\*</sup>, Alexei Pleșacov<sup>1†</sup>,  
Ghenadie Scutelnic<sup>1†</sup>, Vitalii Ghicavii<sup>1†</sup>

Ivan Vladanov<sup>1†\*</sup>, Alexei Pleșacov<sup>1†</sup>,  
Ghenadie Scutelnic<sup>1†</sup>, Vitalii Ghicavii<sup>1†</sup>

<sup>1</sup>Catedra de urologie și nefrologie chirurgicală, Universitatea de Stat de Medicină și Farmacie „Nicolae Testemițanu”, Chișinău, Republica Moldova.

<sup>1</sup>Department of Urology and Surgical Nephrology, Nicolae Testemitanu State University of Medicine and Pharmacy, Chisinau, the Republic of Moldova.

Data primirii manuscrisului: 01.03.2022

Manuscript received on: 01.03.2022

Data acceptării spre publicare: 14.03.2022

Accepted for publication on: 14.03.2022

### Autor corespondent:

### Corresponding author:

Ivan Vladanov, doctorand  
Catedra de urologie și nefrologie chirurgicală  
Universitatea de Stat de Medicină și Farmacie „Nicolae Testemițanu”  
bd. Ștefan cel Mare și Sfânt, 165, Chișinău, Republica Moldova, MD-2004  
e-mail: ivan.vladanov@gmail.com

Ivan Vladanov, PhD Student  
Department of Urology and Surgical Nephrology  
Nicolae Testemitanu State University of Medicine and Pharmacy  
165, Ștefan cel Mare și Sfânt bd., Chisinau, Republic of Moldova, MD-2004  
e-mail: ivan.vladanov@gmail.com

**Titlu scurt:** Tratamentul endourologic la pacienții cu cancer a vezicii urinare non-muscular invaziv

**Ce nu este, deocamdată, cunoscut la subiectul abordat**

Deocamdată, se continuă optimizarea metodelor de diagnostic și tratament a pacienților cu tumori non-muscular invazive a vezicii urinare.

### Ipoteza de cercetare

Metoda de rezecție en-bloc cu laser thulium a tumorii non-muscular invazive a vezicii urinare, îmbunătățește sau nu rezultatele tratamentului endourologic.

### Noutatea adusă literaturii științifice din domeniu

A fost demonstrat că rezecția transuretrală en-bloc cu laser thulium a tumorii non-muscular invazive a vezicii urinare este o metodă de tratament eficientă și sigură ce contribuie la diagnosticarea și determinarea corectă a stadiului bolii și reduce rata recidivelor.

**Short title:** Endourological treatment in patients with non-muscular-invasive bladder tumors

### What is not known yet, about the topic

For the time being, the optimization of the methods of diagnosis and treatment of patients with non-muscular-invasive bladder tumors continues.

### Research hypothesis

The thulium laser en-bloc resection method of non-muscular-invasive bladder tumor improves or does not improve the results of endourological treatment.

### Article's added novelty on this scientific topic

Thulium laser en-bloc transurethral resection of the non-muscular-invasive bladder tumor has been shown to be an effective and safe method of treatment that helps to correctly diagnose and determine the stage of the disease and reduces the rate of recurrence.

### Rezumat

**Introducere.** Tratamentul actual pentru NMIBC (cancer al vezicii urinare non-muscular invaziv) reprezintă rezecția transuretrală a tumorii vezicii urinare (TURBT), care se

### Abstract

**Introduction.** The current treatment for primary NMIBC is the transurethral resection of bladder tumor (TURBT) which is combined with postoperative intravesical instillation. It has been proven that the rate of disease recurrence

combină cu instilații intravezicale postoperatorii. S-a dovedit că rata recidivării patologiei depinde de calitatea intervenției chirurgicale primare. Efectuarea rezecției en-bloc cu laser a devenit posibilă datorită apariției laserului holmium (Ho:YAG) și mai târziu, în anii 1990, apariției laserului thulium (Tm:YAG). Scopul studiului a fost compararea rezultatelor tratamentului prin rezecția en-bloc transuretrale cu laser thulium cu cel prin rezecția transuretrală a tumorilor vezicii urinare non-muscular invazive.

**Material și metode.** În perioada februarie 2017 – mai 2019 în clinica de urologie a Universității de Stat de Medicină și Farmacie “Nicolae Testemițanu” au fost tratați chirurgical 65 pacienți cu patologie tumorală a vezicii urinare. Pacienții au fost divizați în două grupe - rezecție transuretrală en-bloc cu laser thulium (TmLRBT), care a inclus 32 de pacienți, și grupul rezecției transuretrale, care a inclus 33 de pacienți. Datele obținute au fost supuse unei analize comparative.

**Rezultate.** Analiza numerică și a localizării tumorilor a arătat că în majoritatea cazurilor, tumorile erau situate pe pereții laterali a vezicii urinare. Au fost detectate tumori cu dimensiuni de până la 3 cm în 71% din cazuri (46 de pacienți), iar tumori unice a vezicii urinare – în 65% cazuri (42 de pacienți). Stratul muscular detrusor a fost detectat în 73% cazuri în grupul TURBT și 97% cazuri în grupul TmLRBT. O mare parte din recidive în timp de 12 luni au fost detectate în grupul TURBT - 39% (13 cazuri) în zona rezecției primare – 54% (7 cazuri). Pentru grupul TmLRBT, rata de recurență a fost de 15% (5 cazuri), recidivele au apărut preponderent în zona rezecției non-primare 80% (4 cazuri).

**Concluzii.** Rezecția transuretrală en-bloc a tumorilor non-musculare invazive a vezicii urinare utilizând laserul thulium (TmLRBT) s-a dovedit a fi o metodă de tratament eficientă și sigură în comparație cu rezecția tradițională transuretrală (TURBT). Această metodă permite obținerea probelor tumorale de calitate superioară (prezența statului muscular al detrusorului în mai multe cazuri), ceea ce contribuie la diagnosticarea și determinarea corectă a stadiului bolii. În sfârșit, duce la rezultate mai favorabile și reduce rata recidivelor.

**Cuvinte-cheie:** laser thulium, rezecție en-bloc, cancerul vezicii urinare non-muscular invaziv.

## Introducere

Conform datelor statistice actualmente cancerul vezicii urinare este considerat unul dintre cele mai frecvent diagnosticate tipuri de cancer. La bărbați acesta este considerat al șaselea tip de cancer diagnosticat cel mai des, iar în ambele sexe – al zecelea. Datele din 2018 sunt substanțiale, la nivel mondial fiind depistate 549.000 cazuri noi de cancer al vezicii urinare și înregistrate 200.000 decese [1].

Dezvoltarea intensivă a tehnologiilor și a abordărilor noi pentru diagnosticarea cancerului vezicii urinare, cum ar fi ultrasonografia, imagistica prin rezonanță magnetică și tomografia computerizată spiralată, face de obicei posibilă diagnosticarea bolii în stadiul I. Aproximativ 75-80% din toate tumorile vezicale nou diagnosticate sunt neinvazive în stratul muscular (Ta, T1, carcinom in situ) [2].

depends on the quality of the primary surgical operation. Due to the development of laser surgery, the appearance of holmium (Ho:YAG) and later, in the 1990s, the appearance of thulium (Tm:YAG) lasers, the en-bloc laser resection was possible. The aim of this research was to compare result after Thulium laser En-bloc transurethral resection and transurethral resection of non-muscular invasive urinary bladder tumors.

**Material and methods.** Between February 2017 and May 2019, within the Urology Clinic of Nicolae Testemitanu State University of Medicine and Pharmacy 65 patients with bladder tumor pathology were surgically treated. Patients were divided in two groups: Thulium laser En-bloc transurethral resection group which includes 32 patients and transurethral resection group with 33 patients. The obtained data were comparatively analyzed.

**Results.** Tumor analysis showed that in most of the cases tumors were localized on the lateral walls of the bladder, a tumor up to 3 cm in size was detected in 71% of cases (46 patients) and single bladder tumors were detected in 65% of cases (42 patients) included in the study. Detrusor muscle was detected in 73% of cases in the TURBT group and in 97% of cases in the TmLRBT group. The majority of recurrences during the 12-month follow-up occurred in the TURBT group 39% (13 cases) in initial resection area 54% (7 cases). For TmLRBT group recurrence rate was 15% (5 cases), recurrence occurred predominantly in the non-primary resection area 80% (4 cases).

**Conclusions.** The Thulium laser En-bloc transurethral resection of non-muscle-invasive bladder tumor (TmLRBT) proved to be an effective and safe method of treatment compared to the conventional transurethral resection (TURBT). This technique allows the obtaining of tumor samples in a higher quality (detrusor muscle is present in more cases), contributing to a correct diagnosis and staging of the disease. Finally, it leads to more favorable results and reduction of recurrence rate.

**Keywords:** Thulium laser resection, en-bloc resection, non-muscle invasive bladder cancer.

## Introduction

According to statistical data, bladder cancer is considered to be worldwide one of the most frequently diagnosed cancer. If taking in account only the male population, it is the sixth most frequently diagnosed cancer among the diagnosed worldwide cancers. If taking in consideration both genders, it is the tenth one. Very demonstrative are the data of the year 2018, when 549,000 new cases of bladder cancer worldwide were diagnosed, and 200,000 deaths were registered [1].

The intensive development of new technologies and approaches to the diagnosis of bladder cancer, such as ultrasound, magnetic resonance imaging and multislice computed tomography, makes the diagnosis of the disease at stages Ta and T1 usually possible. Approximately 75–80% of all newly diagnosed bladder tumors are non-muscle invasive (Ta, T1, carcinoma in situ) tumors [2].

Conform literaturii, rata de recurență a NMIBC variază de la 50-70% [3]. Conform recomandărilor, tratamentul actual pentru NMIBC primar este rezecția transuretrală a tumorii vezicii urinare (TURBT), care este combinată cu instilații intravezicale postoperatorii [4]. S-a dovedit că rata de recurență a bolii depinde de calitatea intervenției chirurgicale primare [5].

Tehnica operației practic nu s-a schimbat de la introducerea sa în practica chirurgicală. Principiile de bază sunt îndepărtarea treptată a părții proeminente a tumorii, urmată de îndepărtarea bazei folosind o ansă de rezecție. În acest caz, fragmente rezecate ale tumorii plutesc liber în cavitatea vezicii urinare. În acest context, mulți autori au sugerat în mod repetat că recurența cancerului vezicii urinare poate apărea ca urmare a implantării de celule tumorale plutitoare [6]. O altă presupunere este absența mușchiului detrusor al vezicii urinare [7, 8]. Potrivit diverselor surse, rata de recurență după TUR a peretelui vezicii urinare cu o tumoră în cancer de vezică invaziv non-muscular este de până la 50-80%, frecvența tumorilor T1 după TUR este de 33-53%, iar TaG3 – 41,4% [9, 10]. Aceste valori indică necesitatea de a găsi o alternativă la metoda standard pentru a îndeplini cerințele moderne și pentru a reduce rata recurenței.

În 1978 G. Staehler și colab. primii au descris rezecția cu succes a unei tumori a vezicii urinare folosind un laser de neodim:YAG [11]. De fapt, a fost vaporizarea tumorii, dar dezavantajul este lipsa datelor privind morfologia tumorii și gradul de invazie a acesteia. Un interes sporit este față de metoda rezecției tumorale a vezicii urinare într-un singur bloc (en-bloc), care a fost realizată cu succes pentru prima dată de T. Kawada și colab. în 1997 folosind rezecția monopolară și un electrod special cu cârlig [12].

Datorită tehnicii de rezecție transuretrală en-bloc este posibilă îndepărtarea tumorii împreună cu musculatura detrusorului vezicii de sub patul acesteia. Un alt avantaj al acestei tehnici emergente este că detrusorul vezicii urinare este clar demonstrat. Este important de menționat că rezecția en-bloc dă posibilitatea de a obține exemplare morfologice excelente. Acest lucru duce la o scădere atât a răspândirii tumorii, cât și a recurenței [13, 14].

Principiul de bază al rezecției en-bloc este de a efectua o rezecție circulară a peretelui vezicii urinare (mucoasă, straturile submucoase și musculare) cu o retragere de 5-10 mm de marginea tumorii, în timp ce tumora este excizată împreună cu baza într-un cerc și este îndepărtată în întregime de perete (Figura 1). Principalele obiective urmărite atunci când se efectuează rezecția en-bloc sunt îmbunătățirea calității materialului pentru investigații morfologice și, în consecință, o stadializare corectă a tumorilor, reducerea plutirii libere a celulelor tumorale și, în final, reducerea incidenței reapariției bolii și progresiei tumorale [4, 5, 7, 13, 14].

Efectuarea en-bloc rezecției cu laser a devenit posibilă datorită apariției laserului holmium (Ho:YAG) și mai târziu, în anii 1990, apariției laserului thulium (Tm:YAG). Alte studii arată eficacitatea și siguranța ridicată [15]. Scopul studiului este de a compara rezultatele după rezecția transu-

According to literature data the recurrence rate of NMIBC is reported in the frames of 50–70% [3]. Following the guidelines, the current treatment for primary NMIBC is the transurethral resection of bladder tumor (TURBT) which is combined with postoperative intravesical instillation [4]. It has been proven that the rate of disease recurrence depends on the quality of the primary surgical operation [5].

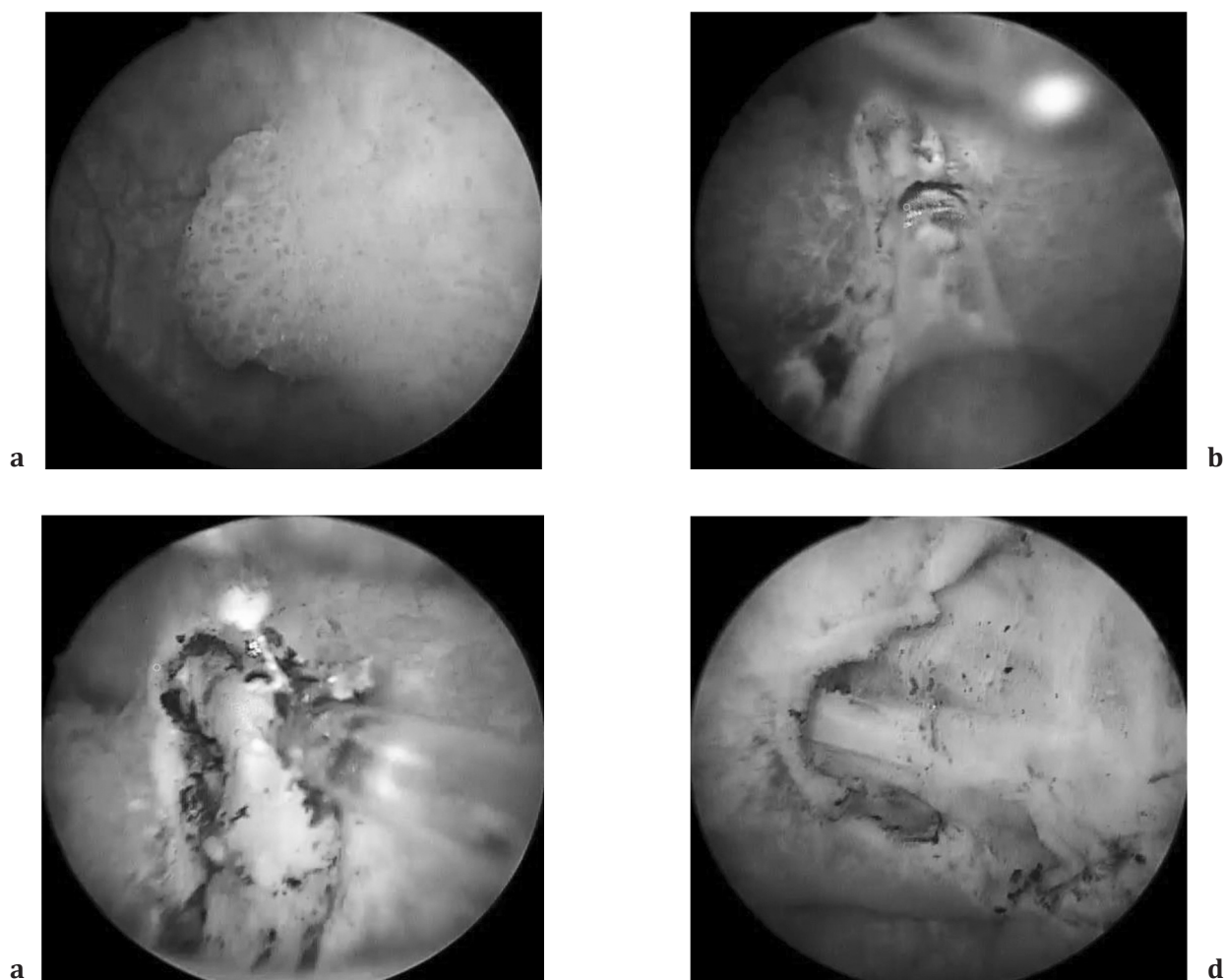
The surgical technique remains practically unchanged since its introduction into practice. The main principles consist in the gradual removal of the protruding part of the tumor, following by the removal of the base using a resectoscope loop. In this case, the resected tumor fragments float freely in the bladder cavity. In this context many authors have repeatedly suggested that a relapse of bladder cancer may occur as a result of implantation of floating tumor cells [6]. Another suggestion consists in missing the bladder detrusor muscle [7, 8]. According to various data, the incidence of relapses after TUR of the bladder wall with a tumor in muscular-non-invasive bladder cancer is up to 50–80%, the incidence of T1 tumors after TUR is 33–53%, and TaG3 is 41.4% [9, 10]. These values show the necessity for searching an alternative for the standard method in order to correspond to modern requirements and to reduce the frequency of recurrence development.

In 1978 G. Staehler et al. first described the successful removal of a bladder tumor using a neodymium:YAG laser [11]. In fact, it was the vaporization of the tumor, but its disadvantage is the lack of data about the tumor's morphology and the degree of its invasion. Very high interest is towards the method of bladder tumor resection in a single block (en-bloc), which was successfully performed for the first time by T. Kawada et al. in 1997 using monopolar resection and a special hook-electrode [12].

Due to the transurethral en bloc technique it is possible to remove the tumor together with the bladder detrusor below its bed. Another advantage of this emerging technique is that the bladder detrusor is clearly displayed. Important to mention is that the en bloc resection makes possible to obtain excellent morphological specimens. It leads to reducing as well of the tumor spread as also the recurrence [13, 14].

The basic principle of en bloc resection is to perform a circular resection of the bladder wall (mucous membrane, submucosal and muscle layers) with an indentation of 5-10 mm from the tumor edge, while the tumor is excised together with the base in a circle and is removed entirely from the wall. The main goals pursued when performing en-bloc resection are to improve the quality of material for morphological investigation and, consequently, to a correct staging of the tumors, reduction of the free floating of tumor cells, and finally to a reduction of the incidence of disease recurrence and tumor progression [4, 5, 7, 13, 14].

Due to the development of laser surgery, the appearance of holmium (Ho:YAG) and later, in the 1990s, the appearance of thulium (Tm:YAG) lasers, the en-bloc laser resection was possible. Further studies show its high efficacy and safety [15]. The aim of the study is to compare results after Thuli-



**Fig. 1** Zona de operare.

(a) – vizualizarea tumorii, (b) – marcarea zonei de rezecție, (c) – rezecția tumorii, (d) – evaluarea zonei post-rezecție

**Fig. 1** Operating area.

(a) – tumor visualization, (b) – marking of resection area, (c) – tumor resection, (d) – assessment of post-resection area

retală en-bloc cu laser thulium și rezecția transuretrală a tumorilor non-musculare invazive a vezicii urinare (fig. 10).

### Material si metode

Studiul a fost realizat în perioada februarie 2017 – mai 2019, în cadrul departamentului de Urologie și Nefrologie Chirurgicală al Universității de Stat de Medicină și Farmacie „Nicolae Testemițanu”, în Spitalul Clinic Republican „Timofei Moșneaga”. 65 de pacienți cu patologie tumorală a vezicii urinare au fost tratați chirurgical. A fost efectuat un studiu descriptiv transversal. Protocolul de studiu a fost aprobat de comitetul de etică universitară (Nº 4 din 16 decembrie 2019). Cei 65 de pacienți au fost împărțiți în două grupuri: grupul principal a inclus 32 de pacienți tratați prin rezecție transuretrală en-bloc cu laser thulium (TmLRBT), iar grupul de control a inclus 33 de pacienți tratați prin rezecția transuretrală (TURBT). Toți pacienții au fost selectați conform următoarelor criterii de includere – cancerul non-muscular invaziv al vezicii urinare, pacienții cu vârsta de peste 18 ani

um laser En-bloc transurethral resection and transurethral resection of non-muscular invasive urinary bladder tumors (fig. 1).

### Material and methods

The study was performed between February 2017 and May 2019, within the department of Urology and Surgical Nephrology of the State University of Medicine and Pharmacy “Nicolae Testemitanu”, in the Republican Clinical Hospital “Timofei Moșneaga”. 65 patients with bladder tumor pathology were surgically treated. A transversal descriptive study was performed. Study protocol was approved by University Ethics committee (Nº 4 at 16 December 2019). The 65 patients were divided in two groups: Main group includes 32 patients treated by Thulium laser En-bloc transurethral resection of bladder tumors (TmLRBT) and the control group includes 33 patients treated by transurethral resection of bladder tumors (TURBT). All patients were selected according to the following criteria. The inclusion criteria were pri-



și scorul de 0-2 după Eastern Cooperative Oncology Group (ECOG). Criteriile de excludere au fost identificate după cum urmează: comorbidități severe, alte tumori non-uroteliale, scor ECOG  $\geq 3$  și sarcină. Datele obținute au fost analizate comparativ. A fost aplicată statistica descriptivă. În acest studiu, rezultatele sunt demonstrate ca valori absolute și relative. Pentru rezecția transuretrală en-bloc cu laser thulium s-a utilizat Revolix DUO (LISA laser Germania).

## Rezultate

În timpul procedurilor chirurgicale au apărut hemoragii nesemnificative, deci nu a fost necesară nici o transfuzie de sânge. Între aceste două grupuri au fost comparate unele caracteristici clinice și patologice: vârsta, sexul, gradul tumorii, dimensiunea tumorii, numărul tumorilor, complicațiile postoperatorii, rezultatele oncologice și histologice (Tabelele 1-2).

Conform repartiției de gen, din cei 65 de pacienți incluși în studiu, 50 (78%) erau bărbați și 15 (23%) femei. Vârsta medie a fost de 65,1 ani, vârsta variază între 25 de ani și 87 de ani, iar majoritatea pacienților au avut peste 60 de ani (65%).

Rezultatele analizei numerice și a localizării tumorilor au arătat că în majoritatea cazurilor acestea au fost localizate pe pereții laterali ai vezicii urinare. Tumoare mai mică

mary non-muscular invasive bladder cancer, patients over 18-year-old and the Eastern Cooperative Oncology Group (ECOG) score 0-2. The exclusion criteria were identified as follows: severe comorbidities, other non-urothelial tumors, ECOG score  $\geq 3$  and pregnancy. The obtained data were comparatively analyzed. Descriptive statistic was applied. In this study the results are demonstrated as absolute and relative values. For Thulium laser En-bloc transurethral resection Revolix DUO (LISA laser Germania) were used.

## Results

During the procedures intraoperatively occurred some not significant hemorrhages, so no blood transfusion was required. Between these two groups some clinical and pathological characteristics were compared: age, gender, tumor grade, tumor size, number of tumors, postoperative complications, oncological and histological outcomes (Tables 1-2).

According to gender repartition, from the 65 patients included in the study, 50 (78%) were men and 15 (23%) women. The mean age was 65,1 years, age varies between 25 years to 87 years and the majority of the patients were over 60 years (65%).

The results of the analysis of tumors showed (table 1) that in most cases, tumors were localized on the lateral

**Tabelul 1.** Date demografice ale pacienților și tumorilor.

**Table 1.** Patient and tumor demographics.

Parametrii Parameters	Categorii Categories	TmLRBT (n=32)	TURBT (n=33)	Total (n=65)
Sex Gender	Bărbați, n (%) Men, n (%)	25 (78%)	25 (76%)	50 (77%)
	Femei, n (%) Women, n (%)	7 (22%)	8 (24%)	15 (23%)
Vârsta, ani Age, years	Vârsta medie (CI 95%) Mean age (CI 95%)	64,8 (25-84)	65,4 (27-87)	65,1 (25-87)
	18-30 ani, n (%) 18-30 years, n (%)	2 (6%)	2 (6%)	4 (6%)
Grupă de vârstă Age group:	31-60 ani, n (%) 31-60 years, n (%)	9 (28%)	10 (30%)	19 (29%)
	60 de ani și mai mult, n (%) 60 years and more, n (%)	21 (66%)	21 (64%)	42 (65%)
Tutun/Fumat Tobacco/Smoking	Da, n (%) Yes, n (%)	15 (47%)	14 (42%)	29 (45%)
Numărul de tumori Number of tumors	Tumori unice, n (%) Single tumors, n (%)	22 (69%)	20 (61%)	42 (65%)
	$\geq 2$ tumori, n (%) $\geq 2$ tumors, n (%)	10 (31%)	13 (39%)	23 (35%)
Dimensiunea tumorii Tumor size	< 3 cm, n (%)	24 (75%)	22 (67%)	46 (71%)
	$\geq 3$ cm, n (%)	8 (25%)	11 (33%)	19 (29%)

Notă: CI – Interval de încredere; TmLRBT – en-bloc rezecția transuretrală cu thulium laser a tumorii vezicii urinare; TURBT – rezecția transuretrală a tumorii vezicii urinare; n – numărul.

Note: CI – Confidence Interval; TmLRBT – thulium laser en-bloc transurethral resection of bladder tumor; TURBT – transurethral resection of bladder tumor; n – number.

**Tabelul 2.** Rezultatele chirurgicale și histologice.**Table 2.** Surgical and histological outcomes.

Parametrii <i>Parameters</i>	Categoriile <i>Categories</i>	TmLRBT (n=32)	TURBT (n=33)	Total (n=65)
Gradul de histopatologie 2004/2016 OMS	Grad scăzut, n (%) <i>Low-grade, n (%)</i>	19 (59%)	18 (55%)	37 (57%)
Histopathology grade 2004/2016 WHO	Grad crescut, n (%) <i>High-grade, n (%)</i>	13 (41%)	15 (45%)	28 (43%)
TNM 2017 clasificare <i>TNM 2017 classification</i>	Ta, (Tis), n (%)	21 (66%)	20 (61%)	41 (63%)
	T1, n (%)	11 (34%)	13 (39%)	24 (37%)
Stratul muscular detrusor <i>Detrusor muscle</i>	n (%)	31 (97%)	24 (73%)	55 (85%)
	CD grad I	2 (6%)	3 (9%)	5 (8%)
Clavien-Dindo	CD grad II	4 (12%)	6 (18%)	10 (15%)
Complicații <i>Complications</i>	ONR, n (%)	0 (0%)	5 (15%)	5 (8%)
	BP, n (%)	1 (3%)	3 (9%)	4 (6%)
Rata de recurență <i>Recurrence rate</i>	n (%)	5 (15%)	13 (39%)	18 (28%)
Zona implicată în recurență (localizare) <i>Area involved in recurrence (localization)</i>	Zona de rezecție inițială <i>Initial resection area</i>	1 (20%)	7 (54%)	8 (44%)
	Alta localizare <i>Other localization</i>	4 (80%)	6 (46%)	10 (56%)

*Notă:* TmLRBT – en-bloc rezecția transuretrală cu Thulium laser a tumorii vezicii urinare; TURBT – rezecția transuretrală a tumorii vezicii urinare; OMS – Organizația Mondială a Sănătății; Grad scăzut – carcinom urotelial papilar cu grad scăzut de malignitate; Grad crescut – carcinom urotelial papilar cu grad crescut de malignitate; Tis (CIS) – carcinoma in situ, “flat tumor”; Ta – tumora papilară non-invasivă; T1 – invadează țesutul conjunctiv subepitelial; CD – Clavien-Dindo; ONR – reflexul nervului obturator; BP – perforația vezicii urinare; n – numărul.

*Note:* TmLRBT – Thulium laser En-bloc transurethral resection of bladder tumor; TURBT – transurethral resection of bladder tumor; WHO – World Health Organization; Low-grade – low-grade papillary urothelial carcinoma; High-grade – high-grade papillary urothelial carcinoma; Tis (CIS) – Carcinoma in situ, “flat tumor”; Ta – noninvasive papillary tumor; T1 – invades subepithelial connective tissue; CD – Clavien-Dindo; ONR – obturator nerve reflex; BP – bladder perforation; n – number.

de 3 cm a fost detectată în 71% din cazuri (46 de pacienți) și tumora unică a vezicii a fost detectată în 65% din cazuri (42 de pacienți). Consumul de tutun/fumatul este considerat un factor de risc important în dezvoltarea cancerului de vezică urinară, care a fost prezent la 29 de pacienți – 45% din cazuri (tabelul 1).

Analiza histopatologică a arătat că grupurile de pacienți incluși în studiu sunt omogene conform clasificării TNM 2017 a cancerului de vezică urinară și conform sistemului de clasificare a gradului histopatologic OMS (Organizația Mondială a Sănătății) 2004/2016 (tabelul 2).

În ceea ce privește clasificarea Clavien-Dindo a complicațiilor chirurgicale, în fiecare grup au apărut numai complicațiile de gradul I și II (tabelul 2). În timpul intervenției reflexul nervului obturator a fost observat la 15% în grupul TURBT și nu a fost observat în grupul TmLRBT. Cauza constă în utilizarea sursei de energie laser (non-electrice), deci duce la mai puțină perforație a vezicii urinare (perforație mai controlată) în grupul TmLRBT, cu un singur caz observat (3%) de perfo-

walls of the bladder; a tumor up to 3 cm in size was detected in 71% of cases (46 patients) and single bladder tumors were detected in 65% of cases (42 patients) included in the study. In the development of bladder cancer, the use of tobacco/smoking is considered as an important risk factor, which was present in 29 patients (45% of cases).

Histopathological analysis showed that the groups of patients included in the study are homogeneous according to TNM 2017 classification of urinary bladder cancer and according to 2004/2016 WHO (World Health Organization) histopathology grade classification system (table 2).

Regarding the Clavien-Dindo's classification of surgical complications only grade I and grade II complications occurred in each group (table 2). Obturator nerve reflex during the operation has occurred in 15% of cases in the TURBT group and no one was observed in the TmLRBT group. The reason therefore is the use of non-electrical source of energy, so it led to less bladder perforation (more controlled perforation) in TmLRBT group, with only one observed

rație a vezicii de gradul II. În grupul TURBT, perforația vezicii urinare a avut loc la 3 pacienți (9%), a fost gestionată prin cateterizare timp de 3-4 zile. Examenul histopatologic relevă detectarea mușchiului detrusor în ambele grupuri: 73% în grupul TURBT și 97% în grupul TmLRBT.

Toate procedurile chirurgicale au fost efectuate ca o intervenție într-o etapă, cu evaluarea pacienților pe parcursul a 12 luni. Majoritatea recidivelor în timpul urmăririi au fost în grupul TURBT 39% (13 cazuri) în zona rezecției inițiale 54% (7 cazuri). Pentru grupul TmLRBT, rata de recurență a fost de 15% (5 cazuri) și o mare parte a recidivelor a apărut în zona de rezecție non-primară – 80% (4 cazuri).

### Discuții

Tehnica tradițională TURBT rămâne în continuare standardul de aur care se aplică în conformitate cu ghidurile EAU și NCCN pentru diagnosticul și tratamentul NMIBC. Rămâne încă problema recurențelor la pacienții cu NMIBC, chiar și celor tratați prin TURBT. Raportul lui Kikuchi E. și colab. arată că rata RFS de 1 an, 3 ani și 5 ani a pacienților cu NMIBC a fost de 77,0%, 61,3% și 52,8% [16]. Pentru a preveni reapariția NMIBC, instilații intravezicale sunt considerate ca și tratament eficient. Este important de menționat că până în prezent nu există încă un consens cu privire la un protocol optim pentru instilații intravezicale [17].

Recent, o opinie comună este că absența mușchiului detrusor observată la examinarea histologică obținută prin TURBT prezintă un risc semnificativ mai mare pentru o recurență precoce [7]. În prezent, se constată că rezecția en-bloc realizată cu examinare histologica de înaltă calitate arată prezența mușchiului detrusor în 96-100% din cazuri [15].

Metoda de rezecție en-bloc cu laser prezintă avantaje semnificative în comparație cu procedura tradițională TURBT. Pentru avantajele marcabile contează: absența completă a reflexului nervului obturator și, prin urmare, o probabilitate mai mică de perforații și sângerări neașteptate, o scădere a contactului tumorii rezecate cu un perete al vezicii urinare neschimbat, precum și obținerea unui material de înaltă calitate pentru examinare patomorfologică [15, 18].

Rezultatele examinării histopatologice conform clasificării TNM 2017 și ale sistemului de clasificare histopatologică OMS 2004/2016 arată rezultate similare în ambele grupe: stadiul Ta a fost detectat la 63% (41 pacienți) din cazuri și stadiul T1 a fost la 37% (24 pacienți) din cazuri, carcinom papilar urotelial de grad scăzut la 57% (37 de pacienți) din cazuri și carcinom papilar urotelial de grad înalt la 43% (28 de pacienți) din cazurile incluse în studiu. Prezența mușchiului detrusor a fost detectată în 74% (24 pacienți) cazuri din grupul TURBT și 97% (31 pacienți) cazuri din grupul TmLRBT.

În macropreparatele obținute după TURBT tradițional există o deteriorare termică ridicată a structurilor celulare și intercelulare. Acest lucru complică nu doar diferențierea tumorii în sine (uneori este necesară și utilizarea unui studiu imunohistochimic scump), ci și determinarea invaziei în stratul muscular (stadiul T). Conform datelor din literatură, prezența elementelor detrusoriale după TUR este obser-

case (3%) of grade II bladder perforation. In TURBT group bladder perforation had occurred in 3 patients (9%), it was managed by catheterization for a frame of time of 3-4 days. The histopathological examination reveals the detection of detrusor muscle in both groups: 73% in the TURBT group and 97% in the TmLRBT group.

All surgical procedures were performed as a one-step intervention with a following patients' follow-up during 12-months. The majority of recurrences during the follow-up occurred in the TURBT group 39% (13 cases) in initial resection area 54% (7 cases). For TmLRBT group recurrence rate was 15% (5 cases) and a big part of recurrences occurred in the non-primary resection area 80% (4 cases).

### Discussion

The traditional TURBT technique still remains the golden standard which is applied according to the guidelines of EAU and NCCN for the diagnosis and treatment of initial NMIBC. Still remains the problem of recurrences in patients with NMIBC treated even by TURBT. The report of Kikuchi E. et al. shows that the 1-year, 3-year, and 5-year RFS rate of patients with NMIBC were 77.0%, 61.3%, and 52.8% [16]. In order to prevent the recurrence of NMIBC the intravesical instillation was regarded as an efficient treatment. Important to mention is that until now there is still no consensus regarding an optimal protocol for intravesical instillation [17].

Recently a common opinion is that the absence of detrusor muscle observed in the specimens which were obtained by TURBT means a significantly higher risk for an early recurrence [7]. Nowadays it is ascertained that the en-bloc resection done with high quality specimens show the presence of detrusor muscle in 96 – 100% of cases [15].

The en-bloc laser resection method has significant advantages in comparison with traditional TUR procedure. To markable advantages count: the complete absence of an obturator reflex and, therefore, a lower probability of unexpected perforations and bleeding, a decrease in the contact of the resected tumor with an unchanged bladder wall, as well as obtaining high-quality material for pathomorphological examination [15, 18].

The results of the histopathological examination according to TNM 2017 classification and 2004/2016 WHO histopathology grade classification system show similar results in both groups: stage Ta was detected in 63% (41 patients) of cases and stage T1 was in 37% (24 patients) of cases, low-grade papillary urothelial carcinoma in 57% (37 patients) of cases and high-grade papillary urothelial carcinoma in 43% (28 patients) of cases included in the study. The presence of detrusor muscles was detected in 74% (24 patients) cases in the TURBT group and 97% (31 patients) cases in the TmLRBT group.

In the macropreparations obtained after traditional TUR, there is a high thermal damage of the cellular and intercellular structures. This makes not only the differentiation of the tumor itself complicated (sometimes it also requires the use of an expensive immunohistochemical study), but also

vată în 50-86% din cazuri. Absența elementelor stratului muscular, în special în carcinomul urotelial papilar de grad înalt, face ca radicalitatea operațiilor primare să fie incertă, ducând la faptul că, în unele cazuri, este necesară o reintervenție precoce. Spre deosebire de electrochirurgie, puterea de penetrare a energiei laser este evident mai mică (0,2-0,4 mm) și, prin urmare, macropreparatul este mai puțin deteriorat. Rezeecția en-bloc cu laser asigură o rată de detecție a elementelor detrusoriale, care este de aproximativ 96-100%. Acest fapt îmbunătățește evident diagnosticarea și rezultatele tratamentului [19].

Sângerarea și perforația peretelui vezicii urinare împiedică instilarea intravezicală imediată a medicamentului pentru chimioterapie după operație, prin urmare, reduce eficacitatea oncologică a tratamentului combinat. Potrivit EORTC, chimioterapia intravezicală postoperatorie cu doză unică îmbunătățește supraviețuirea la 5 ani fără recurență cu 14% [15].

Conform clasificării complicațiilor Clavien-Dindo, în ambele grupuri s-a înregistrat complicația de gradul I și II (Tabelul 2). Lista complicațiilor include: infecția tractului urinar, retenția urinară, hematuria de intensitate diferită, reflexul nervului obturator și perforația vezicii urinare care a fost gestionată cu o abordare standard, fără complexități suplimentare. Rata de recurență în grupul TURBT este de aproximativ 39% și în grupul TmLRBT de aproximativ 15%, deci arată avantajul rezeecției en-bloc cu laser.

În 2016 Y.P. Wu și colab. au publicat date interesante în meta-analiză. Această meta-analiză a datelor din literatură se bazează pe rezultatele a 7 studii și include 886 de pacienți, 438 au fost tratați prin rezeecție en-bloc și 448 de către TURBT. Rezultatele au arătat că rezeecția en-bloc a fost semnificativ mai eficientă în comparație cu TURBT în ceea ce privește termenii de cateterizare a vezicii urinare, timpul aflării în spital, complicațiilor și ratei de recurență. În plus, s-a observat că calitatea macropreparatului a fost, de asemenea, semnificativ mai bună [20].

### Concluzii

Rezeecția transuretrală en-bloc cu laser thulium a tumorii vezicii urinare non-musculare invazive s-a dovedit a fi o metodă eficientă și sigură de tratament în comparație cu rezeecția transuretrală convențională. Această metodă permite obținerea probelor tumorale de calitate superioară (mușchiul detrusor este prezent în mai multe cazuri), ceea ce contribuie la diagnosticarea și determinarea corectă a stadiului bolii. În sfârșit, duce la rezultate mai favorabile și reduce rata recidivelor.

### Contribuția autorilor

Toți autorii au contribuit în mod egal la realizarea studiului și la elaborarea manuscrisului.

### Declarația de conflict de interese

Autorii declară lipsa oricărui conflict de interese, financiar sau nonfinanciar, asociat cu această lucrare.

the determination of invasion into the muscle layer (T staging). According to the literature data, the presence of detrusor elements after TUR is observed in 50–86% of cases. The absence of elements of the muscle layer, especially in high-grade papillary urothelial carcinoma, makes the radicality of the primary operations uncertain, leading to the consequence that in some cases an early reoperation is required. In contrast to electrosurgery, the penetrating power of laser energy is evident lower (0,2–0,4 mm) and, therefore, less damage of the macropreparation. The en-bloc laser resection ensures a detection rate of detrusor elements, which is about 96–100%. This fact obviously improves the diagnosis and treatment results [19].

Bleeding and perforation of the bladder wall hinder an immediate intravesical instillation of the chemotherapy drug after surgery, consequently it reduces the oncological effectiveness of the combined treatment. According to EORTC, a single postoperative intravesical chemotherapy improves the 5-year survival without recurrence by 14% [15].

According to the Clavien-Dindo classification of complications, in both groups was recorded complication grade I and II (Table 2). The list of complications includes: urinary tract infection, urinary retention, hematuria of different intensity, obturator nerve reflex and bladder perforation which was managed with a standard approach, without additional complexities. The recurrence rate in the TURBT group is about 39% and in the TmLRBT group about 15%, so it shows the benefit of laser En-bloc resection.

In 2016 Y.P. Wu et al. published interesting meta-analysis data. This meta-analysis of literature data is based on the results of 7 studies and includes 886 patients, 438 were treated by en bloc resections and 448 by TUR. The results showed that en-bloc resection was significantly more efficient in comparison with TUR regarding terms of bladder catheterization time, hospital stay, complications, and recurrence rates. In addition, it was noted that the quality of the macropreparation was also significant better [20].

### Conclusions

The Thulium laser En-bloc transurethral resection of non-muscle-invasive bladder tumor proved to be an effective and safe method of treatment compared with the conventional transurethral resection. This technique allows the obtaining of tumor samples in a higher quality (detrusor muscle is present in more cases), contributing to a correct diagnosis and staging of the disease. Finally, it leads to a more favorable results and reduction of recurrence rate.

### Conflict of interests

Nothing to declare.

### Authors' contribution

All authors contributed equally to the research, data analysis, and writing of the manuscript. All authors read and approved the final article.



## Referințe / references

1. Bray F, Ferlay J, Soerjomataram I, Siegel R.L., Torre L.A., Jemal A. Global cancer statistics 2018: GLOBOCAN estimates of incidence and mortality worldwide for 36 cancers in 185 countries. *CA Cancer J. Clin.*, 2018; Nov; 68 (6): 394-424.
2. Ridge C.A., Pua B.B., Madoff D.C. Epidemiology and staging of renal cell carcinoma. *Semin. Intervent. Radiol.*, 2014; Mar; 31 (1): 3-8.
3. Sylvester R.J., van der Meijden A.P., Oosterlinck W., Witjes J.A., Bouffieux C., Denis L., Newling D.W., Kurth K. Predicting recurrence and progression in individual patients with stage Ta T1 bladder cancer using EORTC risk tables: a combined analysis of 2596 patients from seven EORTC trials. *Eur. Urol.*, 2006; Mar; 49 (3): 466-5; discussion 475-7.
4. Babjuk M., Böhle A., Burger M., Capoun O., Cohen D., Compérat E.M., Hernández V., Kaasinen E., Palou J., Roupřet M., van Rhijn B.W.G., Shariat S.F., Soukup V., Sylvester R.J., Zigeuner R. EAU Guidelines on Non-Muscle-invasive Urothelial Carcinoma of the Bladder: Update 2016. *Eur Urol.*, 2017; Mar; 71 (3): 447-461.
5. Мартов А.Г., Ергакоев Д.В., Байков Н.А. и др. Трансуретральное удаление опухолей мочевого пузыря единым блоком. *Онкоурология*, 2015; (1): 41-9. [Martov A.G., Ergakov D.V., Baykov N.A. et al. Transurethral en bloc resection of bladder tumors. *Onkourologiya = Cancer Urology*, 2015; (1): 41-9. (In Russ.)].
6. Bryan R.T., Collins S.I., Daykin M.C., Zeegers M.P., Cheng K.K., Wallace D.M., Sole G.M. Mechanisms of recurrence of Ta/T1 bladder cancer. *Ann R. Coll. Surg. Engl*, 2010; Sep; 92 (6): 519-24.
7. Mariappan P., Zachou A., Grigor K.M. Edinburgh Uro-Oncology Group. Detrusor muscle in the first, apparently complete transurethral resection of bladder tumour specimen is a surrogate marker of resection quality, predicts risk of early recurrence, and is dependent on operator experience. *Eur. Urol.*, 2010; May; 57 (5): 843-9.
8. Gontero P., Sylvester R., Pisano F., Joniau S., Vander Eeck K., Serretta V., Larré S., Di Stasi S., Van Rhijn B., Witjes A.J., Grotenhuis A.J., Kiemeny L.A., Colombo R., Briganti A., Babjuk M., Malmström P.U., Oderda M., Irani J., Malats N., Baniel J., Mano R., Cai T., Cha E.K., Ardelt P., Varkarakis J., Bartoletti R., Spahn M., Johansson R., Frea B., Soukup V., Xylinas E., Dalbagni G., Karnes R.J., Shariat S.F., Palou J. Prognostic factors and risk groups in T1G3 non-muscle-invasive bladder cancer patients initially treated with Bacillus Calmette-Guérin: results of a retrospective multicenter study of 2451 patients. *Eur. Urol.*, 2015; Jan; 67(1): 74-82.
9. Kamat A.M., Bağcıoğlu M., Huri E. What is new in non-muscle-invasive bladder cancer in 2016? *Turk. J. Urol.*, 2017; Mar; 43 (1): 9-13.
10. Grimm M.O., Steinhoff C., Simon X. et al. Effect of routine repeat transurethral resection for superficial bladder cancer: a long-term observational study. *J. Urol.*, 2003; 170 (2 Pt 1): 433-7.
11. Staehler G., Schmiedt E., Hofstetter A. Destruction of bladder neoplasms by means of transurethral neodym-YAG laser coagulation. *Helv. Chir. Acta.*, 1978; 45 (3): 307-11.
12. Kawada T., Ebihara K., Suzuki T. et al. A new technique for transurethral resection of bladder tumors: rotational tumor resection using a new arched electrode. *J. Urol.*, 1997; 157 (6): 2225-6.
13. Kramer M.W., Bach T., Wolters M., Imkamp F., Gross A.J., Kuczyk M.A., Merseburger A.S., Herrmann T.R. Current evidence for transurethral laser therapy of non-muscle invasive bladder cancer. *World J. Urol.*, 2011; Aug; 29 (4): 433-42.
14. Kramer M.W., Altieri V., Hurle R., Lusuardi L., Merseburger A.S., Rassweiler J., Struck J.P., Herrmann T.R.W. Current Evidence of Transurethral En-bloc Resection of Nonmuscle Invasive Bladder Cancer. *Eur. Urol. Focus*, 2017; Dec; 3 (6): 567-576.
15. Kramer M.W., Rassweiler J.J., Klein J., Martov A., Baykov N., Lusuardi L., Janetschek G., Hurle R., Wolters M., Abbas M., von Klot C.A., Leitenberger A., Riedl M., Nagele U., Merseburger A.S., Kuczyk M.A., Babjuk M., Herrmann T.R. En bloc resection of urothelium carcinoma of the bladder (EBRUC): a European multicenter study to compare safety, efficacy, and outcome of laser and electrical en bloc transurethral resection of bladder tumor. *World J. Urol.*, 2015; Dec; 33 (12): 1937-43.
16. Kikuchi E., Fujimoto H., Mizutani Y., Okajima E., Koga H., Hinotsu S., Shinohara N., Oya M., Miki T. Cancer Registration Committee of the Japanese Urological Association. Clinical outcome of tumor recurrence for Ta, T1 non-muscle invasive bladder cancer from the data on registered bladder cancer patients in Japan: 1999-2001 report from the Japanese Urological Association. *Int. J. Urol.*, 2009; Mar; 16 (3): 279-86.
17. Sylvester R.J., Oosterlinck W., Witjes J.A. The schedule and duration of intravesical chemotherapy in patients with non-muscle-invasive bladder cancer: a systematic review of the published results of randomized clinical trials. *Eur. Urol.*, 2008; Apr; 53 (4): 709-19.
18. EAU Guidelines on lasers and technologies. *European Association of Urology. Guidelines*, 2016; Pp. 6-55.
19. EAU Guidelines on non-muscle-invasive bladder cancer (Ta, T1 and CIS). *European Association of Urology. Guidelines*, 2017; Pp. 4-40.
20. Wu Y.P., Lin T.T., Chen S.H., Xu N., Wei Y., Huang J.B., Sun X.L., Zheng Q.S., Xue X.Y., Li X.D. Comparison of the efficacy and feasibility of en bloc transurethral resection of bladder tumor versus conventional transurethral resection of bladder tumor: A meta-analysis. *Medicine (Baltimore)*, 2016; Nov; 95 (45): e5372.

## ORCID ID autorului / Authors's ORCID ID:

Ivan Vladanov, <https://orcid.org/0000-0002-9703-2775>Alexei Pleşacov, <https://orcid.org/0000-0002-0139-4772>Ghenadie Scutelnic, <https://orcid.org/0000-0003-1399-8183>Vitalii Ghicavii, <https://orcid.org/0000-0002-2130-9475>